Lane Medical Library

STANFORD UNIVERSITY 15 MAR 1939 LIBRARY

Aus dem pathologischen Institut der Universität Heidelberg
Vorstand: Prof. Dr. A. Schmincke

Über ungewöhnliche Melaninablagerungen bei Mensch und Tier mit Beschreibung zweier Fälle von Melaninpigmentierung des Schweinethymus.

Inaugural-Dissertation

zur

Erlangung der Doktorwürde in der Zahnheilkunde

der

Hohen Medizinischen Fakultät

der

Ruprecht-Karls-Universität zu Heidelberg.

vorgelegt von

Franz Lipps
Zahnarzt aus Ichenheim (Baden)

1938

Buchdruckerei Richard Mayr, Würzburg.

Gedruckt mit Genehmigung der medizinischen Fakultät
der Universität Heidelberg
1938

Referent: Prof. Dr. A. Schmincke

Dekan: Prof. Dr. H. Runge

Unter Pigmenten versteht man Substanzen von besonderer Farbe, die im Körper abgelagert werden. Sie können schon makroskopisch, besonders bei massigem Vorkommen, erkennbar sein. Mikroskopisch zeigen sie sich meist in diffuser, körniger Form. Je nachdem, ob sie im Körperstoffwechsel selbst entstehen, sprechen wir von endogenen (autogenen) Pigmenten; oder, wenn sie von außen herangetragen werden, von exogenen Pigmenten.

Bei den endogen gebildeten Pigmenten unterscheidet man wieder solche, die sich vom Blutfarbstoff ableiten als hämoglobinogene Pigmente (sie können eisenhaltig oder eisenfrei sein) von solchen, die nicht mit dem Blutfarbstoff in Verbindung zu bringen sind, sogenannte anhämoglobinogene (autogene) Pigmente. Unter den letzteren sei besonders das Melanin genannt, mit welchem wir uns im folgenden näher beschäftigen möchten. Es ist schon normalerweise im Körper und je nach Alter, Geschlecht, Individualität und Rasse verschieden reichlich vorhanden. Dieses Melanin findet sich in der Haut meistens in der Basalzellschicht der Epidermis oder pathologischerweise in den Pigmentnaevi (Naevi pigmentosi) im Corium in besondern Zellen angehäuft, den sogenannten Naevuszellen, oder auch in bösartigen Geschwülsten, den sogenannten Melanocarcinomen (Melanocytoblastomen). Ebenfalls in der Haut finden wir es in vermehrtem Maße bei der Akanthosis nigrans, in seltenen Fällen auch bei perniziöser Anämie (Mosse), ferner bei Arsenvergiftung und unter dem Einfluß von Strahleneinwirkungen (Licht- und Röntgenstrahlen) oder in diffuser Ausbreitung ebenfalls in der Haut oft mit gleichzeitiger fleckiger Anordnung in der Mundschleimhaut bei der Addisonschen Krankheit. In seltenen Fällen finden wir auch einen örtlichen Mangel (z. B. bei der Vitiligo, bei der es sich aber mehr um eine Pigmentverschiebung handelt) oder bei dem syphilitischen Leukoderm oder sogar ein vollständiges Fehlen von Pigment in der Haut und in der Retina (z. B. bei Albinismus).

Bevor wir die Lokalisationsmöglichkeiten und das Vorkommen von Melanin überhaupt im menschlichen und auch im tierischen Organismus näher besprechen, sei kurz auf die Natur dieses Melaninpigmentes eingegangen:

Die Erforschung des Melanins hat in neuerer Zeit hauptsächlich zwei Wege eingeschlagen: Einmal wollte man das Ziel mit rein chemisch-analytischen Mitteln erreichen, indem man sich bemühte, die Konstitution und Zusammensetzung des Pigmentes aufzuklären, gleich einer anderen chemisch unbekannten Substanz, durch Reindarstellung des natürlichen Pigmentes aus Haut, Haaren, Chorioidea oder mela-

notischen Geschwülsten des Menschen oder der Tiere; andererseits versuchte man auf indirektem Wege das Gebiet der Pigmentchemie zu erforschen, indem man allgemein einen Schlüssel suchte durch das Studium pigmentbildender Fermente.

Den Ausgangspunkt bildeten grundlegende Untersuchungen von Schönbein, Yoshida, Bertrand, Burgelot und Chodat. Es gelang diesen Forschern nachzuweisen, daß eine spontane Färbung verschiedener Pflanzensäfte auf einer Oxydation beruht, welche durch fermentartige Körper — Oxydasen und Peroxydasen — an farblosen Chromogenen hervorgerufen werden. Auch beim Tier wurde verschiedentlich über das Vorkommen pigmentbildender Fermente berichtet, so wurde z. B. die Tyrosinase mit der Pigmentbildung in Beziehung gebracht. Ganz z. B. glaubte, daß zur Entstehung von Melanin die Gegenwart zweier Fermente notwendig sei und zwar die eines eiweißspaltenden und eines oxydierenden Fermentes. V. Fürth gelangte bei seinen Untersuchungen in Analogie zwischen den natürlichen und künstlichen Melaninen (siehe später) zu dem Ergebnis, daß die Bildung des natürlichen Melanins bei höheren Tieren aus einem zyklischen Komplex des Eiweißmoleküls durch eine Tyrosinase zustande kommt. Es wurde ferner die Möglichkeit behauptet, daß außer dem Tyrosin noch ein anderer zyklischer Körper, das Adrenalin, die Eigenschaft besitzt, durch ein Oxydationsferment in Melanin umgewandelt zu werden. Wir können heute sagen:

Melanin ist ein endogen gebildetes Pigment, es entsteht unter dem Einfluß von Fermenten aus Eiweißabbauprodukten; chemisch stellt es zyklisch-aromatische Verbindungen dar, die (wie das Adrenalin und Dioxyphenylalanin) den Brenzkatechinderivaten angehören.

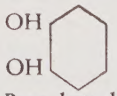

Brenzkatechin

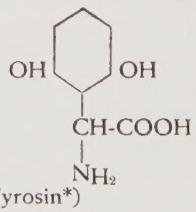

Tyrosin*)

*) p-Oxyphenyl-α-aminoproprionsäure

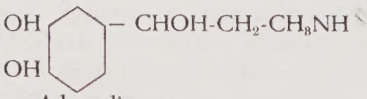

Adrenalin

(o-Dioxyphenyläthanolmethylamin)

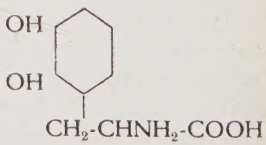

3-4-Dioxyphenylalanin
(„Dopa")

Bloch vertrat die Ansicht, daß die „Dopa"oxydase (3—4 *Dioxyphenylalanin)* das eigentliche pigmentbildende Ferment der Haut und der Haare darstelle. Damit würden fast alle früheren Angaben über pigmentbildende Oxydasen und Tyrosinasen in der Oberhaut und Haaren des Menschen und der Säuger hinfällig; denn die Darstellung von Melanin durch die von diesem Autor angegebene „Dopareaktion" (s. später) läßt sich ausschließlich mit 3—4 Dioxyphenylalanin („Dopa") demonstrieren. Schon geringe Änderungen im Molekül des Dioxyphenylalanins geben dem Ferment keinen Angriffspunkt mehr. Tyrosin, Tryptophan, Adrenalin oder sonst irgend ein anderer chemischer Körper, welcher bisher als Pigment- oder Melaninmuttersubstanz in Anspruch genommen wurde, werden durch die Dopaoxydase ebenfalls nicht angegriffen.

Die von Bloch angegebene Methode zur Darstellung von Melanin ist folgende: Gefrierschnitte, die für 24 Stunden bei Zimmertemperatur oder 37° C. in eine 1‰ wässerige Dioxyphenylalanin-Lösung gebracht worden sind, werden ausgewaschen und mit oder ohne Einschaltung einer Nachfärbung (Unna-Pappenheim) eingebettet. Wenn nun eine stark reagierende Haut vorhanden ist, so ergibt sich folgendes Bild: Schon makroskopisch, besser noch mikroskopisch, fällt auf, daß gewisse Partien in dem vorher durchsichtigen resp. weißlichen Schnitt, dunkel gefärbt sind. Diese Farbenveränderungen betreffen z. T. Elemente der Kutis und zwar die polinukleären Leukozyten, die basalen Epithelien der Epidermis (das stratum germinatium) und die Epithelien der Schweißdrüsen, hie und da auch einige Nervenfasern; sie sind durch die Anwesenheit von vornehmlich an die Granula der Leukozyten und Drüsenzellen gebundener Oxydationsfermente (Phenolasen oder Poliphenoloxydasen) bedingt und beruhen auf der Oxydation des Dioxyphenylalanins durch dieses Ferment. Die Farbenveränderung in der Epidermis betrifft hauptsächlich die basale Schicht. Sie verläuft bei kräftiger Reaktion als graubrauner bis tiefschwarzer Streifen, der dem Verlauf der Epidermis-Coriumgrenze entsprechend wellig ist. Bei schwächerer Reaktion finden sich nur große bis kleine Punkte in helleren Partien vor. Die Dunkelfärbung rührt von der Pigmenteinlagerung in das Protoplasma der Basalzellen her (der Kern bleibt dabei frei). Entweder kann diese Reaktion im Protoplasma diffus auftreten und dann sich je nach dem Stärkegrad von einem zarten Hauch bis zu tiefem schwarz erweisen, oder sie kann granulär sein und sich dann als dunkelbraune bis schwarze rundliche oder eckige Körnchen in verschiedenen Größen zeigen. Schwankungen der Reaktion in Stärke und Ausdehnung sind von den individuellen Verhältnissen von der Tierart und der Hautregion abhängig. Beim Menschen können wir feststellen, daß sie meist von einem Zentrum mit maximaler Reaktion nach beiden Seiten hin discontinuierlich abnimmt. Aber auch solche Partien der Epidermis finden sich, wo sämtliche Zellen der Keimschicht reagieren,

sodaß sie sich gleichsam als geschwärztes Band erweisen. In diesem Falle sind oft auch die höheren Stachelzellen noch mitbetroffen, ja es kann sogar die gesamte Epidermis dunkel erscheinen. Allgemein kann gesagt werden, daß sich nur dort eine Reaktion ergibt, wo sich Zellen epithelialer Herkunft befinden, wie z. B. im Stratum germinativum bis zur Stachelzellenschicht, im basalen Epithel des Follikeltrichters der äußeren Haarwurzelscheide und in den Zellen der Haarmatrix; auch die Melanocarcinomzellen können eine positive Oxydasereaktion ergeben (Takuma, Matsunaga). In Zellen mesodermaler Herkunft läßt sich normalerweise keine positive Dopareaktion feststellen.

Die positiv reagierenden Zellen zeigen durch die Färbung einen Unterschied in der Gestalt. Einmal sind sie so, wie sie uns aus der normalen und pathologischen Histologie bekannt sind, das andere Mal zeigen sie mehrere dentritenartige, sich allmählich verjüngende und erst durch die Färbung sichtbar gemachte Ausläufer des Zelleibs. Diese letzteren Zellen können sowohl normalerweise wie unter pathologischen Verhältnissen vorkommen und zwar in sehr verschiedener Größe und Zahl; sie sind auch außerhalb des Epidermisverbandes, z. B. in Pigmentnaevi und randständigen Krebszapfen bei Basalzellenkarzinom zu finden.

Die Eigentümlichkeit der außerordentlichen Schwankungen in der Stärke des Ausfalls der Dopareaktion deutet auf die Abhängigkeit von verschiedenen Faktoren hin, es sind dies äußere und innere, Abhängigkeit von Rasse oder Klima, ferner chemische, physikalische oder infektiöse Faktoren. Untersuchungen haben ergeben, daß größere Schwankungen und Verschiedenheit an Gehalt des Fermentes bei Mensch und Tier schon unter normalen Umständen vorhanden sein können, daß selbst beim selben Individuum größte Unterschiede möglich sind. Trotzdem wird angenommen, daß ein Parallelismus der Fermentwirksamkeit und dem Pigmentgehalt der Haut besteht.

Bei der Broncefärbung der Haut beim Morbus Addison braucht (nach Löffler) nicht eine besonders gesteigerte Intensität der Fermentwirkung vorhanden sein, sondern die Hyperpigmentation beruht auf einem vermehrten Angebot des pigmentfähigen Materials. Durch Zerstörung der Nebennieren (z. B. durch tuberkulöse Veränderungen) kommt es ja zu einem Ausfall des Nebennierenmarkes, in welchem Adrenalin gebildet wird; das Adrenalin ist nun wie das Dioxyphenylalanin ein Brenzkatechinderivat; beide Körper haben eine gemeinsame Muttersubstanz, aus der sie entstehen. Bei einem Ausfall der Produktionsstätte des Adrenalins besteht ein Überangebot an der Muttersubstanz dieses Körpers. Das nach Bloch eigentliche pigmentbildende Ferment, die „Dopaoxydase", ist jedoch in der Haut des Addisonkranken gar nicht übermäßig vermehrt. Vermehrt sind dagegen die durch den Kreislauf in die Haut gelangenden Pigmentvorstufen. Diese Pigmentvorstufen, „Propigmente", sind wahrscheinlich dem Dioxy

phenylalanin nahestehende Substanzen und zugleich auch Ausgangsmaterial für die Bildung des Adrenalins in der Nebenniere. Bei Wegfall der Nebennierenfunktion und damit der Adrenalinproduktion, tritt es daher in größerer Menge im Säftestrom auf und gelangt so auch in die Haut.

Die Bloch'sche Lehre ist nicht unwidersprochen geblieben. Nach Heudörfer und Meirowsky wird die Muttersubstanz des Pigments in der Epidermis selbst und zwar, ohne daß ein besonderes Ferment mitspielt, durch Oxydation aus einer farblosen Vorstufe gebildet. Eine gesteigerte Pigmentbildung habe also eine verstärkte Hautfunktion zur Ursache, ohne daß dabei eine Zufuhr aus dem Blut eine Rolle spiele. Die chemische Verwandtschaft des Melanins mit dem Adrenalin wird durch Versuche von Winternitz und Meirowsky unterlegt, welche feststellten, daß Hautextrakte auf das Froschauge eine dem Adrenalin gleiche Wirkung ausüben. Brahn erzielte mit reinem Pigment schon in kleinsten Mengen eine Gefäßverengerung. Hieraus wurde auf eine gleichsinnige Funktion der Haut mit den Nebennieren geschlossen, die beim chronischen Nebennierenausfall ausgleichend verstärkt wird. Die Pigmentierung der Haut bei Addisonscher Krankheit würde bei weiterer Bestätigung dieser Ansicht in ein ganz neues Licht kommen, Fälle von Nebennierenzerstörung ohne Hautpigmentierung, die aber die übrigen Symptome eines Ausfalls des Sympatikustonus erhöht darbieten, würden verständlich werden. Versuche mit künstlicher Steigerung der Pigmentierung (durch Höhensonne) bei Addison' Krankheit, die zu einer Besserung des Blutdrucks führten, scheinen diese Vorstellung (Heudörfer's) zu bestätigen. Bei isoliertem Funktionsausfall der Nebennierenrinde kann sich eine Pigmentvermehrung ergeben, die also bei einer nahen Beziehung des Nebennierenmarkes zum Adrenalinstoffwechsel nicht zu Gunsten der Bloch'schen Theorie spricht.

Bei Pigmentierungen der Haut infolge von Bestrahlungen kann bei Askorbinsäure (Vitamin-C)-Medikation geringer ausfallen, es geht aber auch das Bestrahlungserythem zurück. V. Szent-György stellte fest, daß die in der Nebenniere reichlich vorhandene Hexuronsäure (Ascorbinsäure) selbst in kleinen Konzentrationen die Pigmentbildung im biologischen Versuch unterdrückt.

Die meisten Forscher schreiben die Bildung von Pigment nur Zellen ektodermaler Herkunft zu. Finden sich nun pigmentführende Zellen z. B. im bindegewebigen Corium, so wird dies so gedeutet, daß Zellen der Epidermis, die durch einen besonderen Chemismus und auch eine besondere Gestalt („Melanoblasten") ausgezeichnet sind, in die Kutis gelangen können. Die Epithelzelle wird durch einen physiologischen Reiz bei der Pigmentation zum Melanoblasten. Mit dem Namen „Melanoblasten" bezeichnet man demnach im wesentlichen eine differenzierte Abart der gewöhnlichen Epidermiszelle. Diese Zellen besitzen

zum Unterschied von gewöhnlichen Epithelzellen einen besonders hohen Grad von Pigmentbildungsvermögen (starke Dopareaktion), die sich immer dann zeigt, wenn die Pigmenterzeugung aus irgend einem Grunde eine besonders aktive ist. Nach anderer Auffassung können solche Zellen ihr Pigment auch an Bindegewebszellen abgeben, die als „Chromatophoren" bezeichnet werden.

Wir können beobachten, daß die Pigmentierung der Haut kein fixer Zustand ist, sondern sich in dauerndem Wechsel befindet. Mit dieser dauernden Neubildung von Pigment ist auch ein Entfernen des alten Pigmentes verbunden. Der Abtransport kann auf zweierlei Wege vor sich gehen; entweder nach der Oberfläche der Haut zu, wo dann die pigmentführenden Zellen durch die Hornschicht abgestoßen werden, oder in entgegengesetzter Richtung, wobei Pigmentkörner durch interzelluläre Lücken in die Kutis gelangen und hier von Bindegewebszellen und Zellen hämatogener Abkunft abtransportiert werden. Je stärker die Bildung von Pigment, desto stärker auch der Abtransport nach oben und nach der Tiefe. So ist auch die Verschleppung von Melanin bei hohem An- und Abbau selbst bis in die regionären Lymphdrüsen zu erklären.

Verschiedene Autoren wie Szily und Rößle sehen in der Melaninproduktion einen degenerativen Prozeß. Jaeger jedoch lehnt diese Lehre scharf ab und spricht vielmehr von einem Proliferationsprozeß. Auch lehnt er eine Beziehung zwischen Volumenverhältnis von Kern und Protoplasma zur Intensität der Pigmentierung oder ein reziprokes Verhältnis zwischen Pigmentgehalt des Protoplasma und dem Reichtum des Kernes an Nukleolarsubstanz ab.

Beim Studium der Reaktion der Haut auf verschiedene Strahleneinwirkungen beobachtete Lutz wohl Vergrößerungen der Zellkerne, sah aber nie den Austritt derartiger Körnchen ins Protoplasma.

Bei der Pigmentbildung scheinen aber auch hormonale Einflüsse eine Rolle zu spielen. Lenz denkt bei der Pigmentierung „der gipfelnden Teile bei der Akromegalie", wie er es durch Versuche an Russenkaninchen wahrscheinlich machte, an Hormone, die von der Hypophyse ausgehen. Versuche von Schulze zeigen, daß dieses Pigmenthormon der Hypophyse in seiner Wirkung von der Temperatur abhängig ist. Daher soll also das Pigment zum Wärmeschutz in Beziehung stehen. Untersuchungen von J. G. Dietel ergaben, daß nach Injektion von isoliertem Wärmblüter-Melanophorenhormon der Hypophyse eine Expansion der Pigmentzellen auftritt. Hormonalen Ursachen sind auch die Hyperpigmentierungen, die beim Menschen während und infolge der Gravidität an verschiedenen Körperstellen, im Gesicht (als Chloasma uterinum), in der Region der Brustwarzen (Verbreiterung des Warzenhofes), in der Linea alba (linea fusca) und an Stellen der Genitalregion auftreten, zugeschrieben. Diesbezügliche Versuche (Loeser, Schrafl und Bloch) ergaben, daß die sogenannte Schwangerschaftshyperpig-

mentierung als Folge der Überschwemmung des Organismus mit dem weiblichen Sexualhormon, dem Follikulin, zu betrachten ist. Ob dies nun durch Eintritt des Hormons in die pigmentbildende Zelle, also direkt oder indirekt, vermittelt wird, dürfte noch nicht geklärt sein. In ähnlicher Weise tritt beim männlichen kastrierten Meerschweinchen eine Pigmentierung der Brustwarze und des Warzenhofes ein, wenn Ovarien in die Niere eingepflanzt und Tiere mit Follikulin gefüttert werden. Durch das Hormon werden also Melanoblasten beeinflußt, indem eine Steigerung und Vermehrung des pigmentbildenden Fermentes in diesen Zellen eintritt. Jedoch tritt diese Erscheinung nur dort auf, wo bereits die pigmentbildende Tätigkeit vorhanden ist.

Nachdem wir festgestellt haben, daß Melanin in der Epidermis, besonders in dessen stratum germinativum, ferner im Corium in besonderen Zellen (Chromatophoren) als Ausdruck eines Abtransportes auch in Lymphknoten beobachtet werden konnte, müssen wir erwähnen, daß Melanin auch noch an ganz anderen Stellen des Körpers gefunden werden kann. Hierauf soll im folgenden näher eingegangen werden. Ganz allgemein kann gesagt werden, daß Melanin entweder

1. als freies Pigment oder
2. als intrazelluläres Pigment (= tegumentäres oder Hüllenpigment) (Weidenreich)

auftreten kann.

Nach dem Vorkommen von Melaninpigment im Organismus gibt Weidenreich folgende Einteilung; — (sie ist wie wir sehen werden, nicht vollständig) —

1. die kutane (epidermale und dermale) Pigmenthülle;
2. das peri- und epineurale Pigment;
3. das perizölomatische Pigment;
4. das perivaskuläre Pigment.

1. Die kutane Pigmenthülle ist starken Schwankungen unterworfen. Stärker pigmentiert ist der Warzenhof und die Haut des Skrotums, und die Circum-Analregion. Zu dem kutanen Pigment muß unter Berücksichtigung der Entwicklungsgeschichte auch das der Iris gerechnet werden. Bei den farbigen Rassen ist meist die Streckseite der Extremitäten stärker pigmentiert als die Beugeseite, der Nacken stärker als der Hals, selbst bei den Negern trifft dies zu. Immer aber ist der Kopf wie auch die mediane Rückenlinie am stärksten durch pigmentierte Haare an der Pigmentation beteiligt. Weidenreich sagt, daß das Kopfhaar das Zentralnervensystem auf der dorsalen Seite dort deckt, wo das letztere der Körperoberfläche am nächsten kommt. Er führt des weiteren die bekannten Pigmentierungs- und Behaarungsprozesse in der Umgebung einer Spina bifida, der Mittellinie des Rükkens, wie auch die stärkere Behaarung der Kreuzbeingegend und den bekannten Mongolenfleck an, der wiederum durch Chromophorenan-

sammlung in der Kreuzbeingegend bedingt sein soll. Auch gibt derselbe Autor an, daß nach chirurgischen, mit Defekten am Knochen einhergehenden Eingriffen am Schädel wiederum an Stellen, wo das Gehirn näher der Oberfläche zu liegen kommt, die Haare sich dunkler pigmentieren sollen.

Bei dem „Pigmentspeck" des Schweins handelt es sich wahrscheinlich nicht um Melanin-, sondern um Lipofuszinablagerungen*).

Über Melaninpigmentierungen der Mundhöhle des Menschen und der Maulhöhle der Tiere, die beide ektodermaler Abkunft sind, s. später.

2. Die perineurale Pigmentbildung, die beim Menschen in Form des Piapigmentes häufig, besonders allerdings in mehr oder weniger starken Graden im Bereich der Medulla oblongata, evtl. auch des obersten Halsmarkes auftritt, ist individuell sehr verschieden. Schmincke beobachtete in einem Fall eine ausgedehnte Melaninpigmentierung der Pia im Bereich der Hirnbasis beim Menschen.

Bei Tieren, besonders bei Kälbern, können die Rückenmarkshäute öfters schwärzlich pigmentiert sein. Frei davon sind dabei dann jedoch fast immer die Gehirnhäute. Die Rückenmarkshäute sind am Ende des Wirbelkanals am intensivsten betroffen. Jaeger berichtet über Melaninpigmentierung im Verlauf des N. cruralis und ischiaticus bei Kälbern. Zu den peri- bezw. epineuralen Pigmenten gehört auch die Pigmentierung der Chorioidea. Grahl konnte im Gehirn schon eines Neugeborenen Anfänge der Pigmentbildung in Zellen feststellen, die er vom Neuroepithel ableitet. Das Pigment in den Ganglienzellen der Substantia nigra, das erst im 9.—12. Lebensjahr in Erscheinung tritt, wird vielfach für Melanin angesprochen, doch ist die Natur dieses Pigmentes noch nicht einwandfrei sichergestellt. Sowie häufig an der äußeren Haut und sehr selten an der conjunctiva bulbi Pigment-

*) Bei vielen pathologischen Prozessen, auch bei gesunden Tieren, findet beim Altern eine Anhäufung eisenfreier brauner Pigmentkörner statt, die als „Abnützungspigment" (Lipofuszin) bezeichnet werden. Am häufigsten trifft man sie in Herzmuskel, Nebennieren, Leber, Ganglienzellen des Zentralnervensystems bei Atrophie. De Jong und A. Olt sahen im Speck der Schweine („Pigmentspeck") eine schieferige Pigmentierung. Auch im interstitiellen Milchdrüsengewebe von Tieren können dieselben Pigmentablagerungen beobachtet werden. Frühere Untersuchungen über das sogenannte braune Abnützungspigment, das aus braun-atrophischen Herzen und Lebern gewonnen war, ergaben nicht in jeder Beziehung Unterschiede zwischen diesen und dem auf gleiche Weise gewonnenen Melanin. Spätere Untersuchungen unterstrichen dieses Ergebnis. Salkowsky konnte im Melanin Phosphorsäure nachweisen. Auch gelang es im Pigment von atrophischen Herzen Phosphorsäure nachzuweisen und zwar in gleicher Menge wie das von Salkowsky untersuchte Melanin. Es läßt sich also eine gewisse Ähnlichkeit, sowohl in mikroskopischer, wie in chemisch-physikalischer Hinsicht zwischen Melanin und dem sogenannten Abnützungspigment feststellen (wie der Name „Lipofuszin" besagt, enthält es noch einen lipoiden Körper). Brahn und Schmidtmann dagegen identifizieren es auf Grund chemischer Untersuchungen direkt mit dem Melanin.

tumoren (Melanocytoblastome) auftreten können, so hat man auch pigmentbildende Geschwülste im Bereich des Nervensystems und seiner Hüllen beobachtet. Ebensolche Tumoren hat man verschiedentlich auch schon in der Zirbel festgestellt. Ogle sah ein primäres „Melanosarkom" in der Epiphyse einer 32jährigen Frau.

Schon normalerweise findet sich ein allerdings minimaler Gehalt von Melanin in der Zirbel. Die Pigmenttumoren des Nervensystems können abgeleitet werden von nicht weiter differenzierten Zellen des Neuroektoderms, denen, wie den Abkömmlingen des Ektoderms, die Fähigkeit zur Melaninbildung eigen ist.

3. Bezüglich des pericoelomatischen Pigmentes ist zu sagen, daß gelegentlich bei Schweinen und Kühen eine Schwarzfleckung des Peritoneums, beim Flughunde gelegentlich eine solche der Hodenalbuginea beobachtet werden kann. Zu den pericoelomatischen Melaninablagerungen gehört auch die Melaninpigmentierung der Pleura, die besonders bei Kälbern unter Bildung einer „Schachbrett"-Zeichnung sich darbietet (Jaeger), des Pericards (Harez und Magin), der Glisson'schen Kapsel bei Kälbern (Jaeger) und auch die der zona reticularis der Nebennieren. Bei Kälbern kann das retroperitoneale lockere Bindegewebe längs der großen Gefäße strich- und fleckweise melanotische Veränderungen aufweisen. In einem von Jaeger beschriebenen Falle — es handelt sich um ein Kalb — waren die Nebennieren und das Ganglion coeliacum vollkommen in ein schwarzes Gewebe eingebettet.

4. Zu den perivasculären Pigmentablagerungen kann folgendes angeführt werden: Schnackers berichtet über melanotische Pigmentablagerungen besonders im Herzen von Schafen in mannigfaltiger Ausbreitung und an verschiedenen Stellen des Herzens in 39.9% aller untersuchten Fälle. Zwar fand er es nie im Peri- und Epikard, sondern im Innern des Herzens, auch im Anfang der Aorta oder Pulmonalis oder an den Klappen der großen Gefäße oder im Endokard. Gelegentlich trat es auch an verschiedenen Stellen gleichzeitig auf. Häufig kommt Pigment im fötalen Herzen vor, jedoch bei Dreijährigen am meisten. Unterschiede zeigten sich außer entsprechend dem Alter auch je nach dem Land oder der Gegend, aus der die Tiere stammten.

Nicht nur an den oben genannten Stellen sondern auch an andern mesodermalen Abkömmlingen konnte Melanin gefunden werden. Harez wies bei allgemeiner Melanosis (s. später) bei einem 6 Wochen alten Kalb Melanin im subkutanen und intermuskulären Bindegewebe nach, besonders am Kopf und in der Knochenhaut dieser Region. Magin fand bei einem Kalb in der Muskularis des ganzen Körpers Melaninpigmentablagerungen und gleichzeitig wurden hier in den inneren Organen, sowie in den serösen Auskleidungen der Brust- und Bauchhöhle, schwarze, mattglänzende Pigmentflecke festgestellt. Kitt

beobachtete beim Pferd in der Fascie der Rhomboides feinste rundliche melanotische Kügelchen. Worsley beschrieb Melaninablagerungen in den Muskeln des rechten Hinterbeines von Merinoschafen. Außer Zweifel unterliegen nach Jaeger auch die Lymphendothelien bis in die kleinsten Lymphgefäße der Pigmentierung wie gleichermaßen im Lungenparenchym vor allem die Lymphendothelien. Derselbe Autor beobachtete bei Kälbern eine Pigmentierung der „Parotishülle" und eine solche an der Außen- und Innenseite der Trachea und in der Submucosa des Ösophagus.

Alle diese zuletzt genannten Befunde lassen sich nicht in der oben angeführten Einteilung von Weidenreich unterbringen. Bei dieser Einteilung ist das Vorkommen von Melanin an den soeben genannten Stellen nicht berücksichtigt. Melaninpigmentierung der Mundhöhle des Menschen und der Maulhöhle der Tiere kann, da die Mundbucht ektodermaler Abkunft ist, unter der Rubrik „kutane" Pigmenthülle geführt werden. In seltenen Fällen sieht man an der Wangenschleimhaut (auch ohne daß ein Morbus Addison vorliegt) Pigmentflecke von Stecknadelkopfgröße, teilweise auch viel größere. Besonders beobachtet wurde dies bei Negern und Zigeunern und bei weißen Landstreichern, jedoch fast nur bei „Dunkelhäutigen". Man kann sagen, daß je größer die Dunkelfärbung der Haut ist, desto größer die Neigung zur Schleimhautpigmentierung. Praedilektionsstellen für Schleimhautpigmentierungen der Mundhöhle sind: Zunge, Wange und Zahnfleisch, besonders die Gegend der medianen Gaumennaht und die Haut-Schleimhautgrenze der Lippen. Von diesen Pigmentablagerungen sind solche zu unterscheiden, die ihre Entstehung einer exogenen Noxe verdanken, sie finden sich dort wo die obere und untere Zahnreihe zusammenstoßen, wo also mechanische Reize eine Rolle spielen, ferner an den Stellen, wo scharfe Kanten der Zähne eine Reizung hervorrufen, z.B. am Zungenrand und an der Wangenschleimhaut. Besonders beachtenswert ist bei fast allen Pigmentablagerungen im Munde des Menschen, daß sie sich erst nach der Geburt bilden.

Unseres Erachtens wäre es zweckmäßig anstatt von einer kutanen von einer ektodermalen Pigmenthülle zu reden, die die kutane und die peri bezw. epineurale Pigmenthülle umfassen würde. Zu dieser würde dann, bei Berücksichtigung der Entwicklungsgeschichte, die Pigmentablagerungen der Mundhöhle und auch die der Nase und der Bindehaut des Auges (die Harcz bei allgemeiner Melanosis bei einem 6 Wochen alten Kalb beobachten konnte), ferner das subepitheliale Labyrinthpigment gehören. Des gleichen ist in dem Weidenreichschen Schema nicht unterzubringen die einmal bei einem Russen beobachtete Melaninpigmentierung der Oesophagusschleimhaut und die Melanose des Darmes, d.h. die sogenannte Pick'sche Melanose. Bezüglich dieser werden allerdings zwei Auffassungen vertreten, nach der einen handelt es sich bei dem Pigment um Melanin, nach der

andern um Lipofuszin (siehe Fußnote auf S. 10). Daß Melanin auch im Bereich der Abkömmlinge des Entoderms vorkommen kann, erscheint bewiesen durch das Vorkommen von Melanin in Lungen und Leber von Säugetieren.

Überblicken wir das Gesagte, so können wir feststellen, daß Melaninpigmentablagerungen im Bereich der Derivate sämtlicher 3 Keimblätter beobachtet werden können. Pigmentablagerungen können dabei bei (Säuge-)Tieren in fast universeller Form als *„allgemeine Melanosis"* auftreten. Diese ist häufig angeboren und nimmt mit dem Alter ab. Sie kommt besonders bei Rindern und (bes. Merino-)Schafen (Worsley), seltener auch bei Schweinen und Hühnern vor. Hierbei kann Melanin in Lunge, Leber, Nieren, in der Unterhaut, in den Häuten des Gehirns und des Rückenmarkes, im Brust- und Bauchfell, in den Fascien, Gefäßen, Nervenscheiden, sogar in Knochen, Knorpel und noch an andern Stellen beobachtet werden. Kitt bezeichnet die Melanosis maculosa beim Kalb als „kongenitale Anomalie" oder als „heterotope Hyperplasie von Pigmentgewebe mesodermaler Natur". In den melanotischen Pigmentablagerungen im Herzen und in der Aorta der Schafe sieht Schnakkers eine Art Degenerationserscheinung, die mit einer durch Kreuzung hervorgerufenen Rassenverschlechterung im Zusammenhang steht. Eine Melanosis der inneren Organe konnte auch bei Tieren mit weißem Fell beobachtet werden*).

Bevor die im Titel dieser Arbeit angekündigten Fälle von *Melaninpigmentierung des Schweinethymus* beschrieben werden, soll kurz auf die Histologie und die Entwicklung des Thymus speziell des Schweins eingegangen werden.

Beim Menschen wird der Thymus als paariges entodermal- epitheliales Organ aus dem ventralen Teil der dritten Kiementasche gebildet. Gelegentlich ist auch noch der ventrale Teil der vierten und fünften Kiementasche bei der Bildung beteiligt. Der Thymus ent-

*) Von der Melanosis zu unterscheiden ist die Ochronose. Das ochronotische Pigment hat zwar nach Poulson mit dem Melanin große Ähnlichkeit. Nach Hueck ist daran zu denken, ob es sich dabei nicht nur um eine Steigerung des normalerweise im Knorpel vorkommenden Pigmentes handelt. Es kann außer im Knorpel auch in Sehnen, Sehnenscheiden, Gelenkkapseln, Ligamenten, in der Gefäßadventitia, seltener in der Intima größerer Gefäße, die rauchgrau bis tiefschwarz gefärbt sein können, in Form eisenfreier Körnchen auftreten. Das ochronotische Pigment wurde ferner in der Skelettmuskulatur, im Herzmuskel, in Leber, Lymphknoten, Milz- und Nieren beobachtet und zwar besonders dort, wo reichlich Blut strömt. Am stärksten wird degeneriertes Knorpelgewebe gefärbt, ganz schwach nur Knochengewebe. Als weiterer besonders zu erwähnender Ablagerungsort ist das Dentin zu nennen, das ockergelb (Groß und Allard) oder schwarzbraun verfärbt sein kann. Weniger als das Perichondrium ist das Periost gelegentlich betroffen. Das Blut hat bei der Bildung des ochronotischen Pigmentes keinen Anteil. Auch ist das Pigment des Menschen von dem des Tieres verschieden.

wickelt sich also aus dem Kopfdarm und wäre somit entodermaler Abkunft. Die ältesten uns bekannten Untersuchungen über die Morphogenie des Thymus wurden bei Säugern und davon hauptsächlich beim Schwein vorgenommen. Schon 1887 weist Kastschenko eine nichtkonstante Mitbeteiligung des Ektoderms hin. Die tiefsten Teile des Fundus praecervicalis — welcher ektodermaler Abkunft ist — schnüren sich ab und es entsteht ein medial erweiterter Strang, dessen medialer Teil sich als oberer Thymus, von dem Autor Thymus superficialis genannt, entwickelt. Der Thymus profundus, der die Hauptmasse darstellt, geht von der dritten Schlundtasche aus.

Nach Zöttermann (1911) entwickelt sich der Thymus des Schweins aus dem Ductus praecervicalis medialis und ist daher ektodermalen Ursprungs. Der Thymuskopf jedoch wird zu seinem größeren Teil aus der dritten Kiementasche gebildet, zum geringeren Teil aus dem der Vesicula praecervicalis, was beim Menschen dem Ductus praecervicalis medialis entspricht, er ist daher teils ekto- teils entodermalen Ursprungs. Diese beiden Teile sind oft durch eine Verbindungsbrücke, die auf dem N. hypoglossus reitet, miteinander verbunden. Beide Keimblattkomponenten haben typische Thymusstruktur und zeigen keinerlei strukturelle Verschiedenheit.

Während also der Schweinethymus ekto- und entodermaler Abkunft ist, ist der Thymus des Menschen und des Rindes rein entodermalen Ursprungs.

Nach einer weit verbreiteten Auffassung hält man die rundlichen Zellen des Thymus, die auch als Thymocyten bezeichnet werden (s. später), für Abkömmlinge des Epithels, also des Ento- bezw. Ektoderms. Der Thymus wäre also als ein rein epitheliales Organ aufzufassen. Nach Hammar wird jedoch die ursprüngliche epitheliale Thymusanlage vom umgebenden Mesenchym aus durchwachsen und von Lymphocyten durchsetzt, die aus den Gefäßen auswandern (Einwanderungs- oder Infiltrationstheorie). Dabei wird das Epithel auseinandergeschoben und zu einem epithelialen Reticulum umgewandelt. Die Mark- und Rindendifferenzierung erfolgt durch besondere histologische Ausbildung des epithelialen lymphozytär infiltrierten Reticulums. Der Thymus stellt somit ein sogenanntes „lymphoepitheliales Organ" dar. Durch dauernde Neueinwanderung von Zellen und durch starke Vermehrung in dem die großen Zellen sich in kleine, dunkelkernige Gebilde umwandeln, vermehren sich die Thymocyten. Schließlich tritt eine Teilung in Mark und Rinde ein. Aus einer ursprünglich wurstförmigen Gestalt kommt durch Einwachsen von Bindegewebe mit Blutgefäßen und die dadurch bedingte Massenvermehrung des Gewebes eine lappige Form zustande. Auf seine weitere Umwandlung und die in der Pubertät einsetzenden Rückbildung (Involution) soll nur kurz eingegangen werden. Die physiologische Tätigkeit des Thymus beginnt beim Tier wahrscheinlich schon im fötalen Leben und dauert, je nach der

Art längere oder kürzere Zeit nach der Geburt (beim Menschen bis zur Pubertät) fort, wo dann eine Rückbildung eintritt. Dabei wandelt sich das Drüsenparenchym in Fettgewebe um. Beim Schwein dürfte die Rückbildung zwischen dem ersten und zweiten Lebensjahr beginnen.

Auf die Funktion des Thymus, speciell auf die Frage, ob er als eine innersekretorische Drüse aufzufassen ist, kann nicht eingegangen werden.

Der Thymus stellt beim Menschen ein zweilappiges Organ dar, wobei die beiden Lappen zum Teil miteinander verwachsen sind. Seine Lage ist im vorderen oberen Mediastinum vor dem Herzbeutel und vor der Vena anonyma sinistra. Cervicalwärts zeigt er verschieden große Fortsätze, die beim Menschen sich stark verjüngend bis in Schilddrüsenhöhe reichen, beim Schwein aber bis zum Unterkieferwinkel voll entwickelt nachzuweisen sind. Sonst ist die grobe Morphologie des Thymus bei den einzelnen Säugern im wesentlichen die gleiche. Beim Meerschweinchen ist ein thoracaler Anteil nicht vorhanden, der Thymus liegt hier ausschließlich subcutan in der vorderen Cervicalregion.

Histologisch besteht der Thymus aus länglichen oder runden Läppchen, bei denen man Mark und Rindenschicht unterscheiden kann. Der feinere Aufbau ist folgender: Es findet sich ein Netzwerk aus epithelialen Zellen vor, in dessen Maschen in der Rinde kleinere und im Mark auch größere rundliche Zellen (die sogenannten Thymocyten) eingelagert sind. Gelegentlich lassen sich auch Riesenzellen mit mehreren rundlichen oder länglichen Kernen finden. Neben diesen Elementen enthält besonders das Mark die sogenannten Hassall'schen Körperchen. Es sind dies rundliche oder ovale Körper, die aus konzentrisch geschichteten Platten- oder spindeligen Zellen bestehen. Gelegentlich wurde im Zentrum dieser Gebilde ein kapilläres Gefäß und in dessen Lichtung Blutkörperchen, Fibringerinsel und Zelltrümmer (Afanasief) gefunden. Aus diesem Befund erklärt sich die Annahme einiger Autoren, daß es sich bei diesen Hassall'schen Körperchen um Kapillarendothelwucherungen handelt. Nach anderer Auffassung sind sie jedoch epitheliale Gebilde, die sich aus dem epithelialen Retikulum entwickeln. Außer den genannten Zellarten finden sich noch Zellen und Zellformationen im Thymus, die allerdings nicht konstant vorkommen und bald auf die Rinden bald auf die Marksubstanz, bald auf beide verteilt, zugleich vorkommen. Nach Schaffer sind es freie rote oder auch kernhaltige Blutkörperchen, ferner eosinophile Leukozyten und besondere baso- oder acidophil gekörnte Zellen. Afanasief nennt diese letzteren „Pigmentzellen". Er fand sie bei Mensch und Tier, vornehmlich im Thymus des Igels und der Fledermaus (Winterschlafdrüse). Im Thymus vom Hund, Schwein, Schaf und Rind konnte Pflücke ebenfalls eosinophile Körnchenzellen fest-

stellen, die von den eosinophilen Leukozyten unterschieden werden. Ebenso kommen sie in den Gefäßen und im interfollikulären Bindegewebe vor. Beim Schwein sind sie 7—12 μ groß, rundlich, oval oder eiförmig mit dicht feingranuliertem Protoplasmaleib. Sie werden am häufigsten in den ersten Stadien der Rückbildung des Thymus gefunden. Über die Natur der oben genannten von Afanasief so bezeichneten „Pigmentzellen" werden aber keine weiteren Angaben gemacht. Gelegentlich wurde Blutpigment in geringeren Mengen im Thymus nachgewiesen (Schmincke). Über die Ablagerung von Melaninpigment konnte ich bei der Durchsicht des Schrifttums keinerlei Angaben finden. Es dürfte deshalb von Wert sein, über 2 Fälle von intensiver Melanin-Pigmentierung des Schweinethymus zu berichten.

Beschreibung zweier Fälle von Melaninpigmentierung des Schweinethymus:

Das Material betraf bis kirschgroße, schwärzliche Gewebsstücke von der Submandibulargegend zweier Schweine, die der Überbringer für anthrakotische Lymphknoten gehalten hatte. Bei der mikroskopischen Untersuchung stellte es sich jedoch heraus, daß kein Lymphknoten- sondern Thymusgewebe vorlag. Dies zeigte eine normale Beschaffenheit bis auf folgenden Befund: In wechselndem Grade finden sich körnige, schwärzliche Pigmentablagerungen: das Pigment liegt dabei in den Zellen des epithelialen Reticulums, zuweilen auch in den Hassall'schen Körperchen. An verschiedenen Stellen werden durch die Pigmentablagerungen die Zellformen deutlich hervortretend. Nach Behandlung der Schnitte mit Wasserstoffsuperoxyd war kein Pigment mehr nachweisbar; es handelte sich also nicht um anthrakotisches Pigment. Die Turnbull'sche und die Berlinerblaureaktion verlief negativ; es handelte sich also auch nicht um Eisen- (Blut-) pigment. Auh Formolpigment war auszuschließen, denn 1.: waren die Organstücke schon makroskopisch schwärzlich pigmentiert, was bei Formolpigmentierungen nicht vorkommt; und 2.: blieb nach Behandlung der Schnitte nach Verocay das Pigment erhalten. Es kann sich demnach nur um eine Melaninpigmentierung handeln.

Zusammenfassung: Nach einem Eingehen auf die Natur und das Vorkommen des Melanins wird erstmals eine Beschreibung einer Melaninpigmentierung des Schweinethymus gegeben.

Zum Schlusse möchte ich Herrn Dr. Tesseraux für die Anregung zu dieser Arbeit und die Überlassung der Präparate und Herrn Prof. Dr. A. Schmincke für die Übernahme des Referats meinen besten Dank sagen.

Schrifttum.

Afanasief: Arch. f. mikr. Anat. *14* (1877).

Allard: Mitteilungen aus dem Grenzgebiet der med. Chir. *19*, 24 (1908).

Berblinger: Thymus. N. Dtsch. Klinik. *48* (1932).

Bloch u. Feldberg: Kli. Woschr. *1933*, 734.

— Kli. Woschr. *1937*, 489 u. 1688.

Bloch u. Guldenberg: Ursachen der Schwangerschaftshyperpigmentierung.

— Kli. Woschr. *1933*, 734.

Bloch u. Löffler: Arch. f. klin. Med. *1917*.

Brahn u. Schmidtmann: Cbl. Path. *33*, 179 (1922/23).

— Virch. Arch. *227* (1912).

Ellenberger: Handb. d. vergl. mikr. Anat. Berlin *1*, 296 (1906).

Foelger: Ergeb. Path. *18*, 2.

Fürth, v.: Beitr. z. chem. Physiol. u. Path. *10*, 131 (1907).

Ganz: Zur Histol. d. Arsenmelanose; Ziegl. Beitr. *10* (1915).

Giericke, v.: in Aschoff; allgem. path. Anat. *1*.

Gosch: Dtsch. tierärztl. Woschr. *1932*, 621.

Groß: Über Ochronose: Dtsch. Arch. f. Klin. Med. *128*, 314.

Hagström: Entwicklg. des Thymus beim Rind; Anat. Anz. *53*, 545.

Hammar: Die Normal-Morpholog. Thymus Forschung im letzten Vierteljahrhundert. Analyse u. Synthese 1936.

— Z. f. mikroskop. anat. Forschung *1931*, 25.

Hinzelmann u. Günther: Über Pigmentierung der Portioschleimhaut Kli.-Woschr. *1937*, *48*, 1688.

Heudörfer: Arch. f. Derm. u. Syphilis *134*.

— Kli. Woschr. *1921*, *9*.

Hueck: Die pathol. Pig. in Krehl-Marschand: Allgem. Path. III.

— Pigmentstudien; Ziegl. Beitr. *54* (1912).

Jaeger: Die Entstehung der Melaninfarbstoffe Virch. Arch. *198* (1909).

— Virch. Arch. *204*, 430 (1911).

Kitt: Lehrb. d. sp. path. Anat. d. Haustiere Stuttgart 1921, *8*, 760.

— Lehrb. d. Allgem. Path. *1921*.

Kramer: Dtsch. Med. Zschr. *1933*, 1428.

Kreibisch: Wiener Kli.-Woschr. *1911*.

— Arch. f. Derm. u. Syph. *118*, 837 (1913).

Lenz: Münch. Med. Woschr. *1919*, 35.
Löffler: Ergeb. d. Allg. Path. Anat. *19 II* (1921).
Lubarsch: Med. Klin. *1920*, 196, *8*.
Lubarsch-Ostertag: Ergeb. d. Allg. Path. u. Path. Anat. *19 II*, 47 (1921).
Lutz: Zur Kenntnis der Biolog. Wirkg. der Strahlen: Arch f. Derm. *142* (1917).
Mainzer u. Krause: Über Pig. d. Mundschleimhaut. Wien. Klin. Woschr. *1938*, *3*, 77.
Markiel: Tierärztl. Zentralbl. *1905*.
Mikulicz, v. u. Kümmel: Krankheiten des Mundes *1920*.
Morawitz: Kli. Woschr. *1933*, 1632, 1842, 1920.
Mosse: Cbl. Path. *33*, 328 (1922/23).
Katamura: Nagoya Journ. of medicine *10*, 51 (1936).
Nieberle u. Cohrs: Lehrb. d. spez. path. Anat. der Haustiere Jena, 1931.
Oberndorfer: Ergeb. d. Path. *19*, 102 (1921).
Old: Zeitschr. f. Fleisch- u. Milchhygiene *1916*, 97.
Ostertag: Fleischbeschau *1*, 474 (1922).
Pflücke: Die Thymus in Ellenberger Handb. d. vergl. mikr. Anat. d. Haustiere *I*, 296.
Richl: Wien Kli. Woschr. *1907*, *25*, 780.
Rößle: Über die versch. Formen d. Eisenablagerung in der Leber Dtsch. Path. Gesellsch. *1906*, 157.
Salkowsky: Über d. Darstell. u. einige Eigensch. d. Path. d. Melanins. Virch. Arch. *227* (1920.
Schaaf: Derm. Zeitschr. *72*, 249, 316 (1935).
— Derm. Zeitschr. *73*, 14 (1936).
Schade: Kli. Woschr. *1935*, 60.
Schlotthauer: Proc. staff meetings of the Majo clinic. *9*, 374 (1934).
Schmincke: Thymus in Henke-Lubarsch. Handb. d. spez. path. Anat. u. Path. *8*, 760.
— Nervensystem in Aschoff'schen Lehrb.
Schnackers: Über Melanosis maculosa des Endocards u. d. großen Arterien b. Schafen. Fkfrt. Zeitschr. f. Path. *3*, 447 (1909).
Schridde: Cbl. Path. *33*, 284 (1932).
Schuhmacher: Frkft. Zschr. f. Path. *3*, 447 (1909).
Szyly: Über die Entstehung des melanot. Pig. Arch. f. mikr. Anat. *77*, 87 (1911).
Weidenreich: Zschr. f. Morphologie u. Antropologie 1912 Sonderheft 2.
Zottermann: Die Schweinthymus als eine Thymus ektodermalis Anat. Anz. *38*, 514.

Lebenslauf.

Als jüngster Sohn des Zahntechnikers Karl Lipps und seiner Ehefrau Josefine, geb. Himmelsbach wurde ich am 5. April 1912 in Ichenheim geboren. Dort besuchte ich vom 6. bis 14. Lebensjahr die Volksschule. 1926 bis 1933 war ich Schüler der Aufbauoberrealschule in Lahr, die ich mit dem Reifezeugnis verließ. Anschließend nahm ich am freiwilligen Werkhalbjahr teil. Nach 7 Semestern zahnmedizinischen Studiums an der Universität in Heidelberg erlangte ich im April 1937 die Approbation als Zahnarzt.